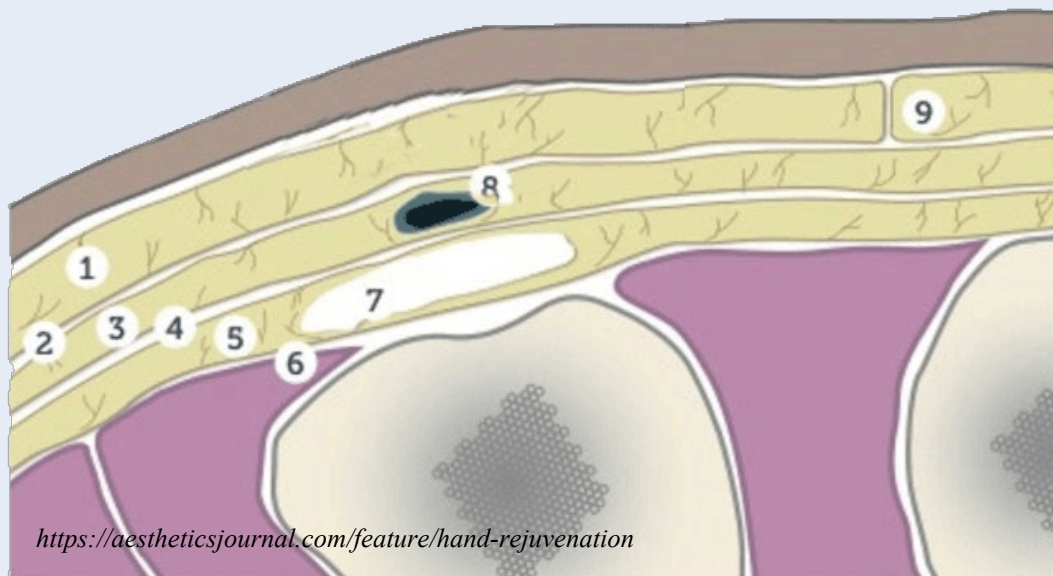


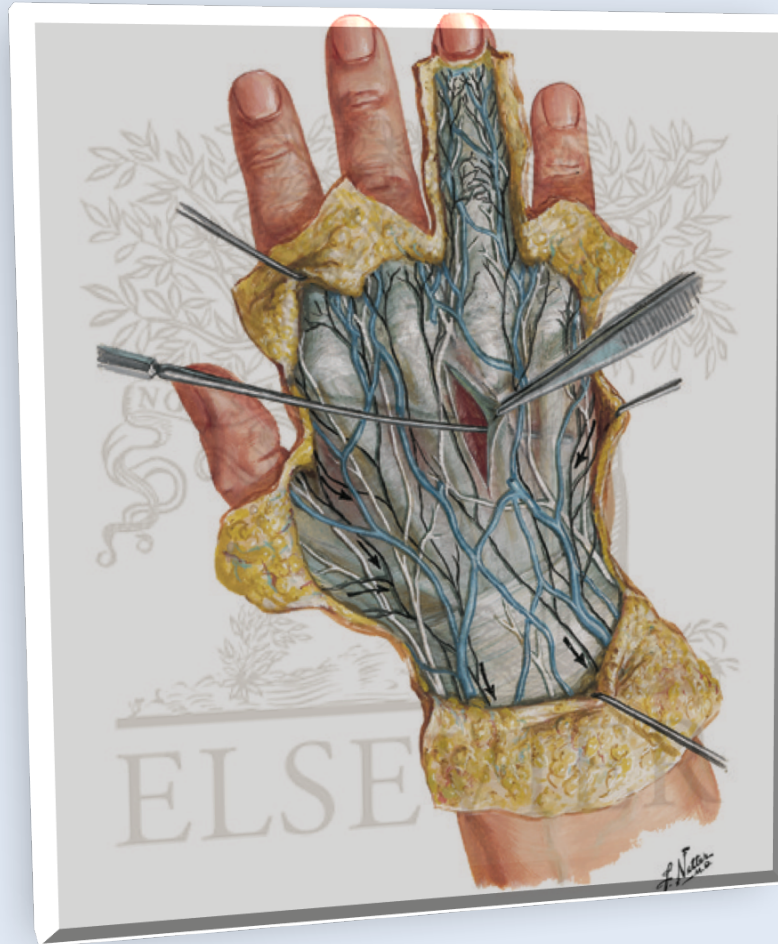

# ***KHUYẾT HỔNG LỚN MU TAY***



*TS BS Võ Thành Toàn  
BS Nguyễn Minh Dương*

# GIẢI PHẪU



<https://www.netterimages.com/wrist-and-hand-superficial-dorsal-dissection-unlabeled-75770.html>

# TỔNG QUAN

- Da mu tay rất mỏng và mềm dẻo và cho phép vận động linh hoạt
- Tổn thương vùng này có thể khiến mô mềm trắng (gân, xương, sụn) bị phơi bày
- Cân nhắc phẫu thuật như kích thước vết thương, tuổi, giới, nghề nghiệp cũng như các bệnh lý nội khoa của BN để quyết định lựa chọn loại mô mềm che phủ

# TỔNG QUAN (tt)

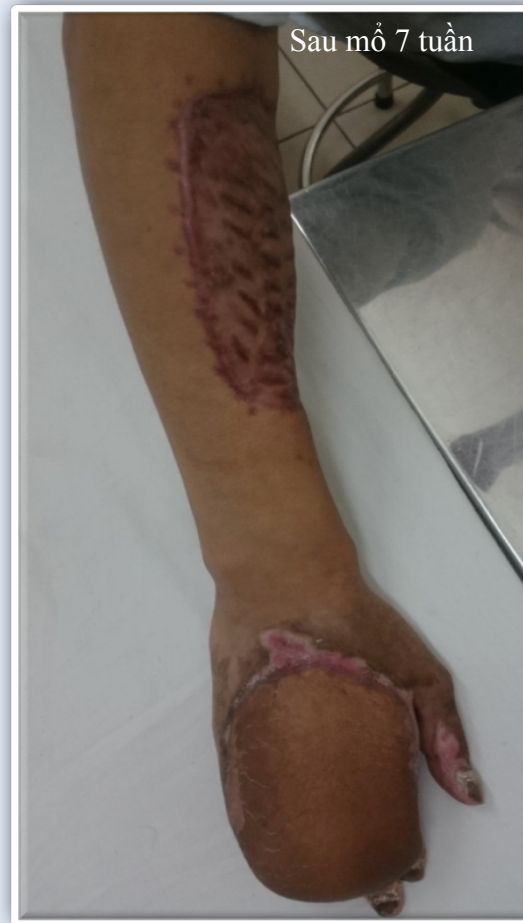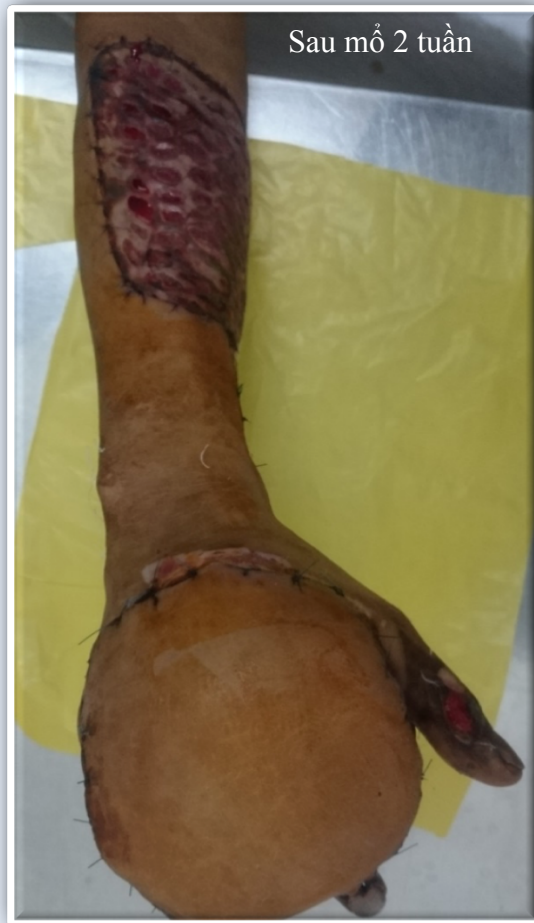- Những khuyết hồng lớn ở mu tay ( $>20 \text{ cm}^2$ ), đặc biệt ở phần xa chi, là một thách thức đối với các bác sĩ phẫu thuật bàn tay
- Những khuyết hồng lớn mu tay ở phần xa chi phải làm vạt che phủ tương đối ít gặp
- Tại bệnh viện Thống Nhất, chúng tôi ghi nhận 8 trường hợp khuyết hồng lớn mu tay lộ gân xương và 1 trường hợp mài mòn phần xa ngón tay

# MỘT SỐ CA LÂM SÀNG

- 3 trường hợp khuyết hồng lớn mu tay xa trục do tai nạn lao động, tổn thương sâu gây mất 1 phần gân xương, nguy cơ nhiễm trùng cao
- 1 trường hợp mài mòn phần xa lưng ngón tay do tai nạn giao thông
- Các bệnh nhân đều trong độ tuổi lao động

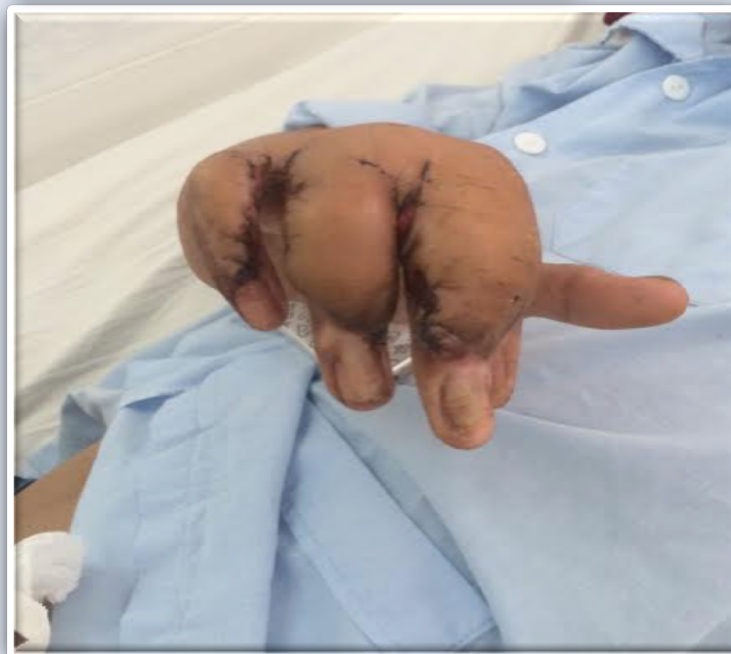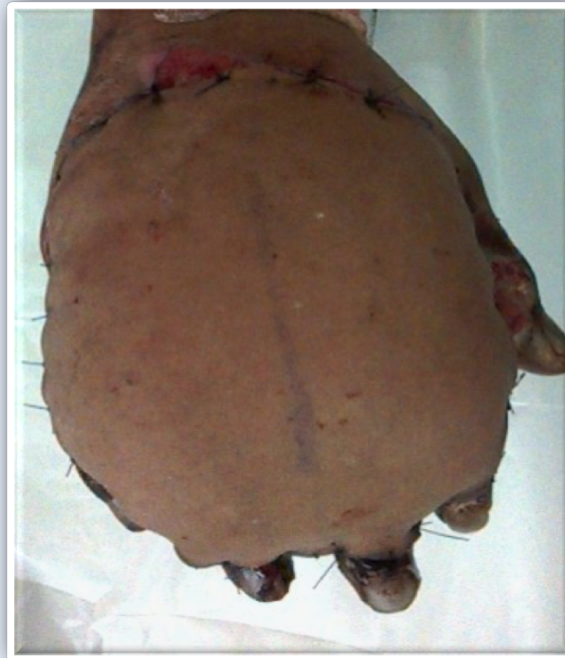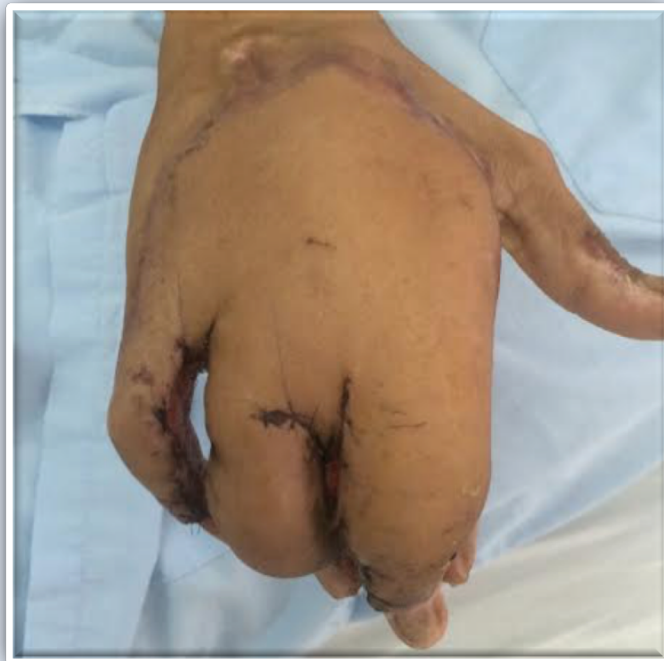BN nam, 19t

## Vật quay cẳng tay 1



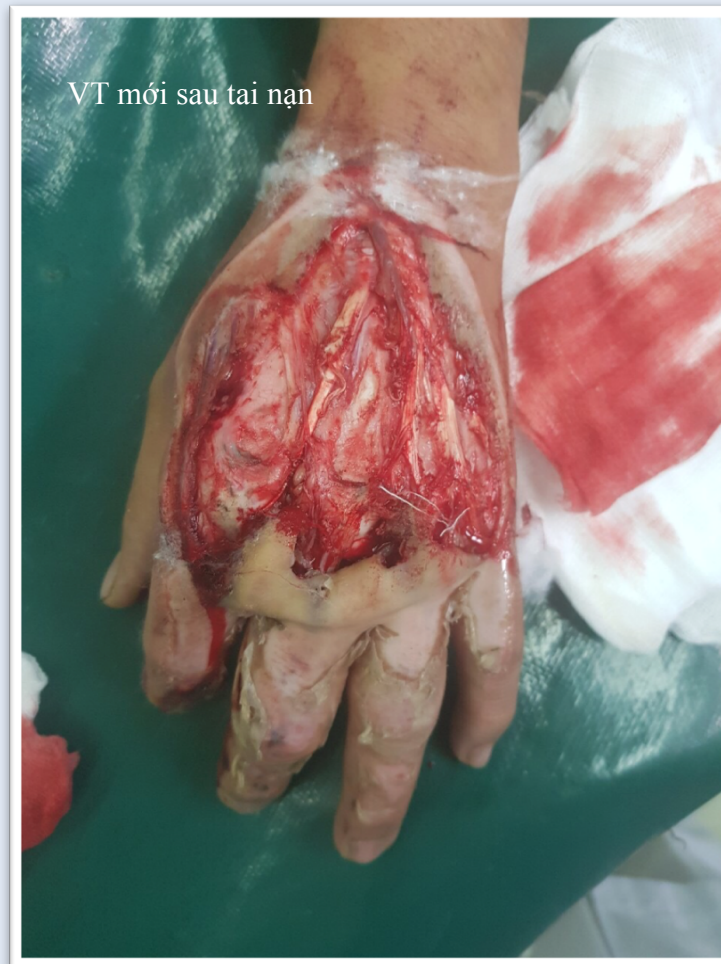BN nam, 19t (tt)

## Vạt quay cẳng tay 1



BN nam, 31t

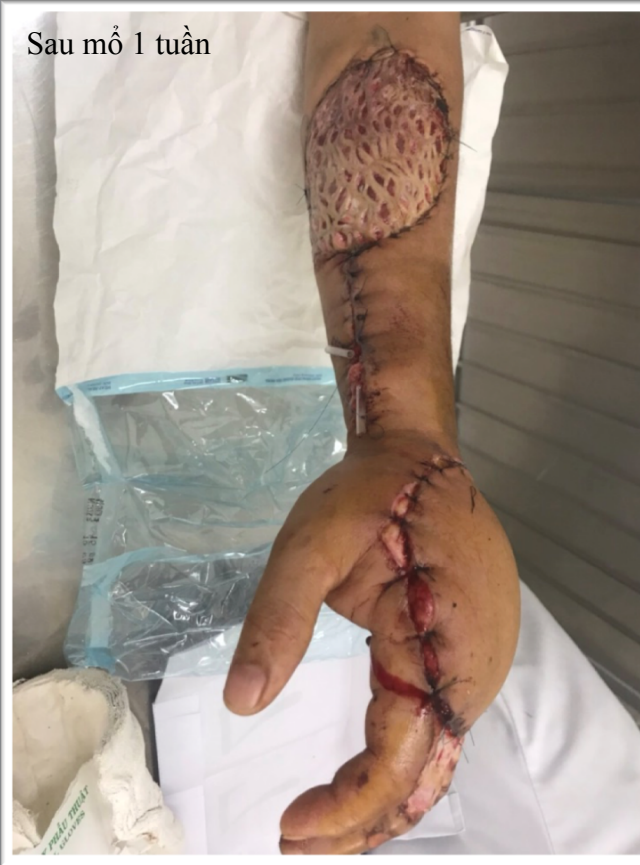BN bị TNLD máy cuốn  
mu tay trái



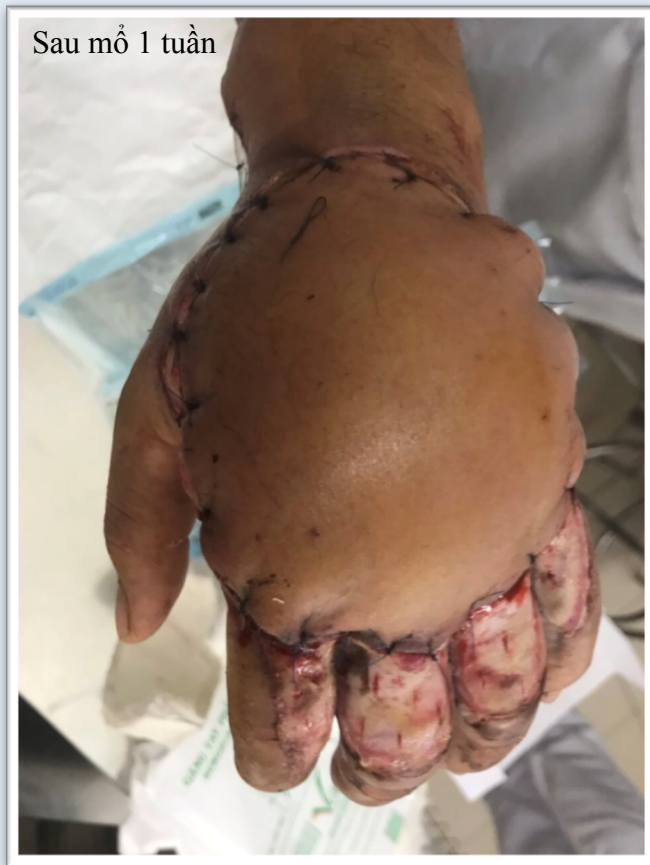BN nam, 31t (tt)

## Vạt quay cẳng tay 2

Sau mổ 1 tuần

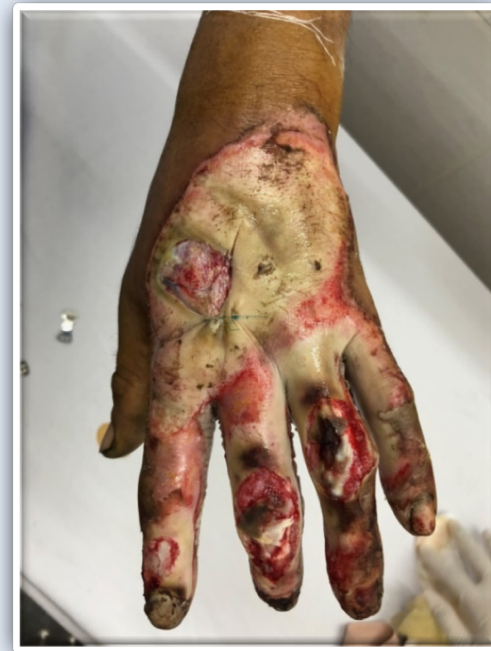
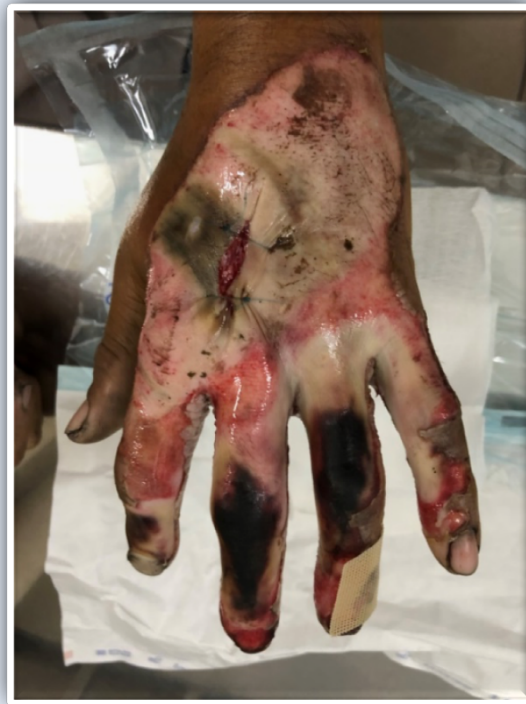
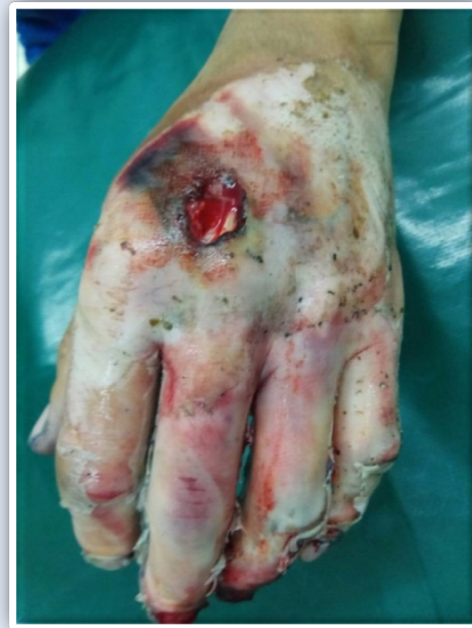Sau mổ 1 tuần



BN nam, 43t

BN bị TNLD máy in ép  
vào tay trái

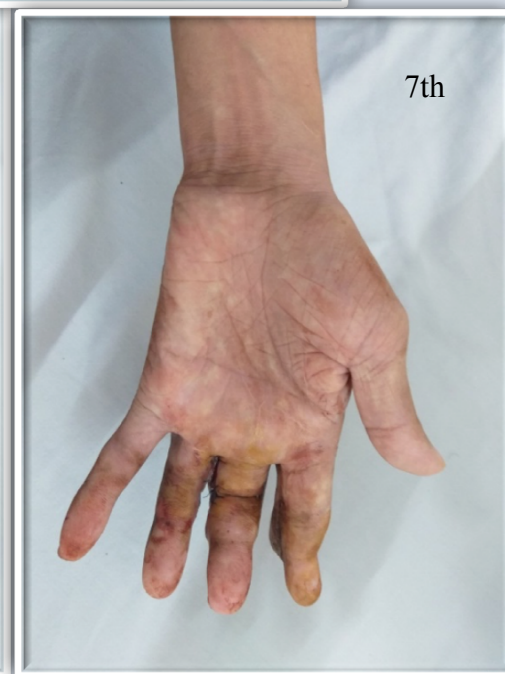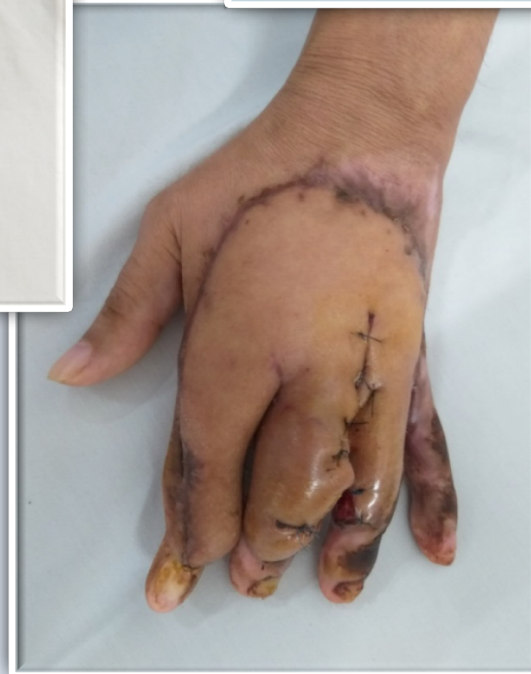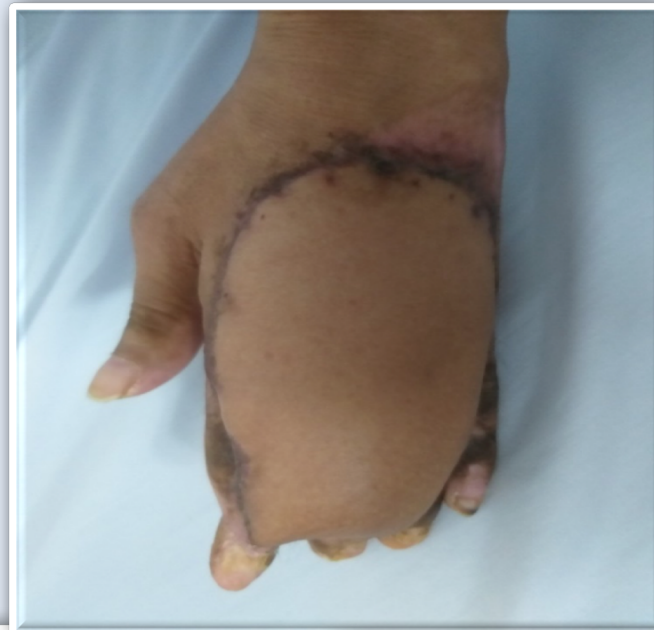


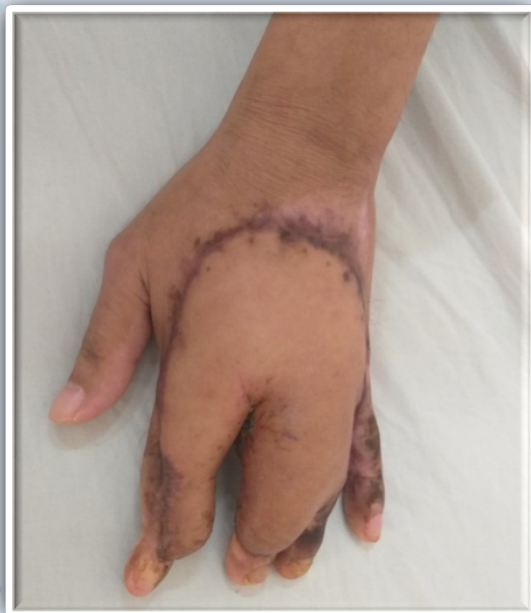31/08/2019

KHOA CTCH-BV TN HCM

BN nam, 43t (tt)

# Vạt tay bện



7th

31/08/2019

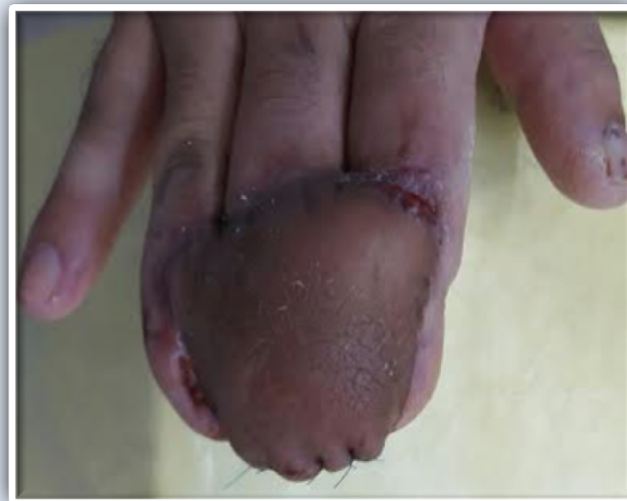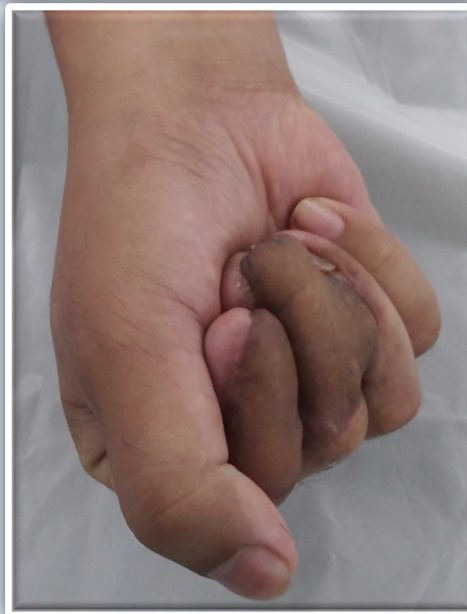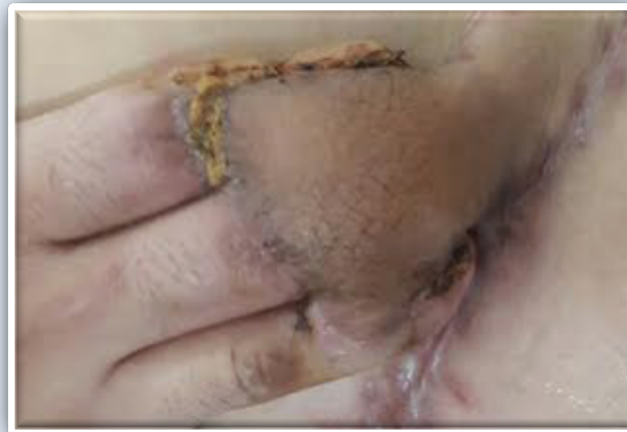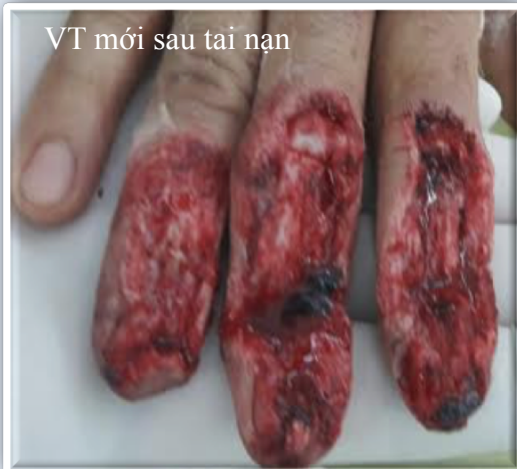KHOA CTCH-BV TN HCM

10

BN nam, 32t

## Vạt tay bện

VT mới sau tai nạn



31/08/2019

KHOA CTCH-BV TN HCM

11

# BÀN LUẬN

- Lựa chọn phương thức và loại mô mềm che phủ khuyết hồng lớn mu tay (ghép da, vạt da cuống, vạt tự do,...)
- Phục hồi chức năng bàn tay

# KẾT LUẬN

- Che phủ khuyết hồng mu tay lớn, đặc biệt là phần xa là một thách thức, sử dụng vật có cuống hay vật bện cho tỉ lệ che phủ và chức năng vận động tốt, kĩ thuật không quá phức tạp. Nó là một trang bị cho các BS phẫu thuật bàn tay, đặc biệt là các BS trẻ.

*Xin chân thành cảm ơn*



31/08/2019