HỘI NGHỊ MẠNG LƯỚI CTCH LẦN THỨ 26

ĐIỀU TRỊ THÌ ĐẦU VẾT THƯƠNG GÓT CHÂN VÀ CỔ CHÂN DO NAN HOA XE MÁY, XE ĐẠP TẠI TRUNG TÂM Y TẾ THÀNH PHỐ PLEIKU - VAI TRÒ CỦA LIỆU PHÁP VẾT THƯƠNG ÁP SUẤT ÂM VÀ OXY TẠI CHỖ (VAC và TOT- Topical oxy therapy, gọi tắt là TOVAC) VỚI TÚI NILON

- ***Tăng Văn Thành,***
- *TTYT Thành phố Pleiku*
- *ĐT: 0914199031*
- *Mail: bs.thanhpleiku@gmail.com*

I. ĐẶT VẤN ĐỀ

- Vết thương gót chân và cổ chân do nan hoa xe máy, xe đạp (SWI- spoke wheel injury) là một chấn thương phức tạp, kết quả phụ thuộc rất lớn vào xử trí ban đầu.
- Năm 1948, Riess ghi nhận vết thương ở bánh xe đạp và năm 1978, Ahmad mô tả vết thương ở bánh xe máy.
- Ở nước ta, các tác giả: Đinh Bá Lĩnh, Phan Đức Minh Mẫn, Châu Thị NGọc, Huỳnh Mạnh Nhi đã đề cập đến tổn thương lóc da gót chân trong chấn thương này và nhấn mạnh rằng: Khâu kín hoặc khâu thưa là nguyên nhân làm tăng đáng kể tỉ lệ chết vạt da bị lóc ra. Các tác giả giải thích đó là do tạo ra dẫn lưu kém dù có hay không đặt dẫn lưu với mọi hình thức.
- Trên thế giới, người ta đã thực hiện nối lại động mạch nuôi tấm đệm gót, hoặc động mạch hóa tĩnh mạch từ nguồn máu động mạch chày sau cho những lóc da gót chân đứt mất nguồn nuôi từ động mạch gót chân trong và động mạch gót chân ngoài.
- Chúng tôi quan tâm đến chấn thương này ở gót chân và cổ chân trên một phạm vi rộng hơn như các tổn thương vốn có của nó, cùng với đó là cấu trúc và chức năng đặc biệt của da gót chân khó có thể thay thế trọn vẹn; trình bày kinh nghiệm trong xử lý thì đầu vết thương gót chân và cổ chân do nan hoa xe máy, xe đạp đến sớm; đánh giá vai trò của liệu pháp vết thương áp suất âm (NPWT hay VAC) và Oxy tại chỗ (TOT- Topical Oxy Therapy) trong bảo toàn tối đa sự sống của mô đối với loại chấn thương đặc biệt này. VAC cùng với TOT chúng tôi gọi tắt là TOVAC, đây là phương tiện kỹ thuật sẵn có, rẻ tiền tại cơ sở y tế của chúng tôi.

II. CƠ CHẾ CHẤN THƯƠNG

- *Chấn thương này xảy ra khi người ngồi trên xe 2 bánh đang chạy bỏ chân vào bánh xe, các nan hoa của bánh xe va đập liên tục vào bàn chân và cổ chân cho đến khi bánh xe ngừng quay. Tổn thương hay gặp nhất là gót chân, rồi đến cổ chân (mà chủ yếu là 2 mắt cá chân và vùng gân gót)*
- Cơ chế của chấn thương này bao gồm cả lực cơ học và nhiệt: lực cơ học tạo ra bởi vật cùn là các nan hoa bánh xe đang quay tạo nên sự va đập liên tục vào cổ chân và bàn chân gây ra sự mài mòn, kéo căng và nén; các nan hoa có sức nóng khi xe đang chạy (nhất là xe máy) cùng với lực ma sát tạo ra bỏng nhiệt ở các vết thương. Nan hoa và bánh xe luôn là những vật bẩn nên vết thương trong tại nạn này có nguy cơ nhiễm trùng cao.
- Khi chân đưa vào bánh xe, gót chân và 2 mắt cá chân là vị trí lồi ra rất dễ bị tổn thương. Ở gót chân có cấu trúc giải phẫu đặc biệt: Miếng đệm mỡ- Một cấu trúc tổ ong tuyệt đẹp chứa mô mỡ nằm dưới xương gót chân, nó giúp hấp thụ tác động của việc đi bộ và chạy nhảy; da gót chân dày, cứng trùm lên tấm đệm mỡ như một cái mũ khó giãn ra. Da nơi mắt cá chân nằm sát xương nên dễ bị tổn thương và khó phục hồi.

CẤU TRÚC CỦA DA & SỰ PHÙ NỀ- GIÃN NỞ SAU CHẤN THƯƠNG

Da

Mô dưới da

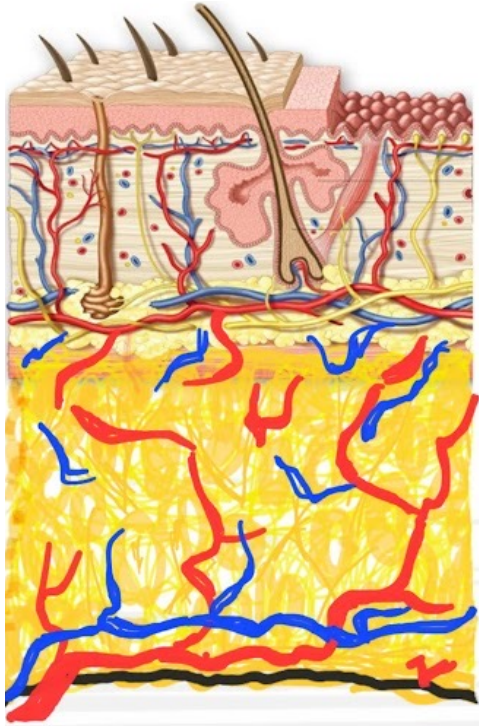

Cấu trúc của da

Giãn nỡ đồng đều
da & mô dưới da

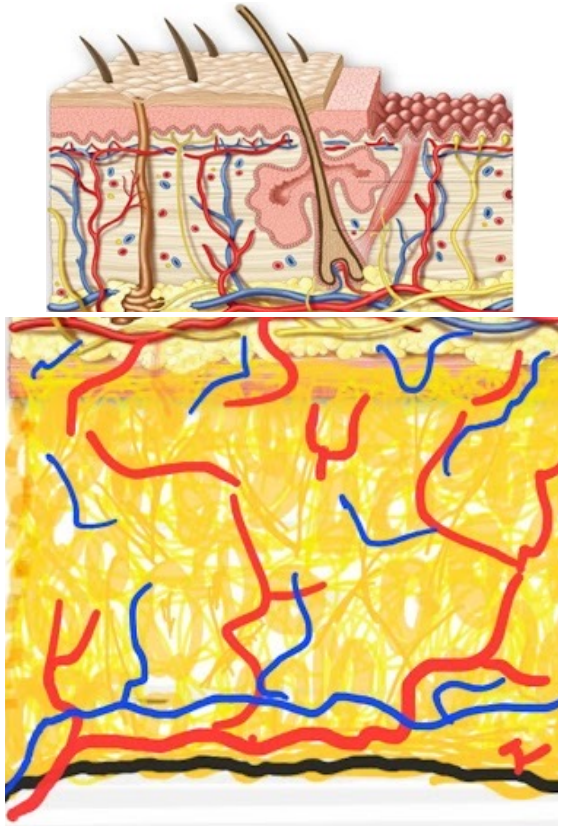

Giãn nỡ không đồng đều
Tạo ra sự kéo giãn, bẻ gãy các mạch máu đến nuôi da

Ranh giới
Mạch máu bị hư hại

III. CÁC HÌNH THỨC TỔN THƯƠNG

1.Xây xát, mài mòn da

- Xây xát nhẹ, mài mòn mất lớp thượng bì, để lộ nền màu hồng-rướm máu.
- Mài mòn nặng hơn, nền tổn thương mất sắc hồng: trắng ra hoặc sẫm
- Mài mòn nặng, lóc da ngầm hoặc có vết rách, đụng dập cả mô bên dưới da lóc

III. CÁC HÌNH THỨC TỔN THƯƠNG

2. Vết rách da: vết rách tạo ra bởi lực kéo căng- xé rách (chứ không phải cắt đứt) nên thường nham nhỡ và có đụng dập nặng hơn.

III. CÁC HÌNH THỨC TỔN THƯƠNG

3. Lóc da: Có thể là lóc da ngầm hoặc vết rách tạo ra lóc da thành vạt. Lóc da ngầm thường xuất hiện ở vùng da bị mài mòn, tụ máu, nguyên nhân là do da bị xô đẩy, tách ra khỏi mô bên dưới. Lóc da hở thường lóc ở tấm đệm gót chân, nơi đây vạt da lóc ra dễ bị chết và để lại hậu quả nặng nề.

III. CÁC HÌNH THỨC TỔN THƯƠNG

4. Đụng dập nặng: đây là hình thức tổn thương nặng nề nhất, thường biểu hiện hỗn hợp các hình thức tổn thương trên. Các mô bị tổn hại cũng đa dạng hơn, bao gồm: da- mô dưới da, gân, mạch máu- thần kinh, xương. Đặc trưng của tổn thương này là mô mềm dập nát- dễ hoại tử; nặng nhất như cắt cụt chi..

IV. PHÂN ĐỘ CHẤN THƯƠNG: 4 cấp độ

Dựa theo phân độ của Muzzammil, năm 2023, Chúng tôi chia làm 4 cấp độ:

- Độ I: Tổn thương mô mềm không mất da (trầy xước, mài mòn nhẹ để lộ nền da màu hồng- rướm máu/vết bầm tím/ vết cắt đơn giản)
- Độ II: Mài mòn da nặng hơn- để lộ nền da mất sắc hồng (trắng ra hay tím đen) nhưng còn dính với mô bên dưới; đụng dập da nặng hoặc mất da hơn 1 cm mà không liên quan đến mô bên dưới, không lộ gân, xương.
- Độ III: Mài mòn da nặng hơn- da bị bong ra khỏi nền, mất liên kết với gân xương; mất da kèm theo tổn thương mô bên dưới: lộ gân, xương, mạch máu, thần kinh mà không có mô che phủ; đứt một phần/ đứt toàn bộ gân gót; Gãy xương; Đứt mạch máu- thần kinh. Trong tổn thương: bong tróc đệm gót chân mà vạt da bong tróc ra thiếu dưỡng thuộc phân độ này; có gãy xương mà không có các tổn thương khác như mô tả không xếp vô độ này.
- Độ IV: Bàn cổ chân biến dạng nặng bởi sự dập nát đáng kể # cắt cụt chi

Phân độ chấn thương

Độ I

Độ II

Độ III

Độ IV

Nguồn:
S.Waikakul,1999

V. ĐIỀU TRỊ

1. Nguyên tắc:

- Càng sớm, càng tốt
- SAT và kháng sinh theo kinh nghiệm trong mọi cấp độ chấn thương;
- Rửa sạch vết thương, cắt lọc nhẹ nhàng tránh làm thương tổn thêm; cắt bỏ mô dập nát mất cấu trúc, mô không còn khả năng hồi phục (chứ không phải mô không có máu!)
- Nơi da bị mài mòn thì xem có bị tụ máu bên dưới, lóc da ngầm không: rạch kiểm tra và dẫn lưu
- Đặt dẫn lưu bằng ống chẻ đôi ở vết thương sâu, ở dưới vạt da lóc
- Không khâu đóng vết thương thì đầu cho các tổn thương lóc da, vết thương sâu, vết thương đụng dập nặng
- Lóc da dày gồm cả đệm mỡ dưới da: **khâu neo** ra vùng da lành bằng 1-2 nút chỉ thòng lọng để gắn lớp đáy của vạt da lóc vào nền nhận (không móc chỉ vào phần da của vạt)
- Che gân và xương bị lộ bằng cách thu hẹp khe hở vết thương (nút chỉ thòng lòng kéo nhẹ, tư thế chi phù hợp) hoặc để lại mô dù không có máu nuôi nhưng vẫn còn cấu trúc để che phủ
- Gọt bỏ thượng bì da vùng gót và da gan chân khi nơi đây có lóc da hay đụng dập nặng
- Đặt nẹp bất động cổ chân cho các tổn thương độ II, III, IV và độ I nhưng có gãy xương;
- Khâu nối gân gót bị đứt bằng chỉ không tiêu Prolene 2-0, 3-0, 4-0. Móc chỉ vào gân và cân mạc; chúng tôi hạn chế khâu chỉ qua đường hầm xương.
- Gãy xương, đứt mạch máu, thần kinh: xử lý theo qui trình
- TOVAC cho tất cả các tổn thương từ độ II. Độ 1 thì bang ẩm và theo dõi, nếu cần thì dung Tovac

2.Xử lý cụ thể theo từng cấp độ chấn thương

V. ĐIỀU TRỊ

3. Các kỹ thuật trong xử lý, điều trị

Dẫn lưu vết thương bằng ống chẻ đôi

Gọt thượng bì vùng đụng dập đế gót

Khâu neo phủ lại da lóc & giảm khe hở vết thương

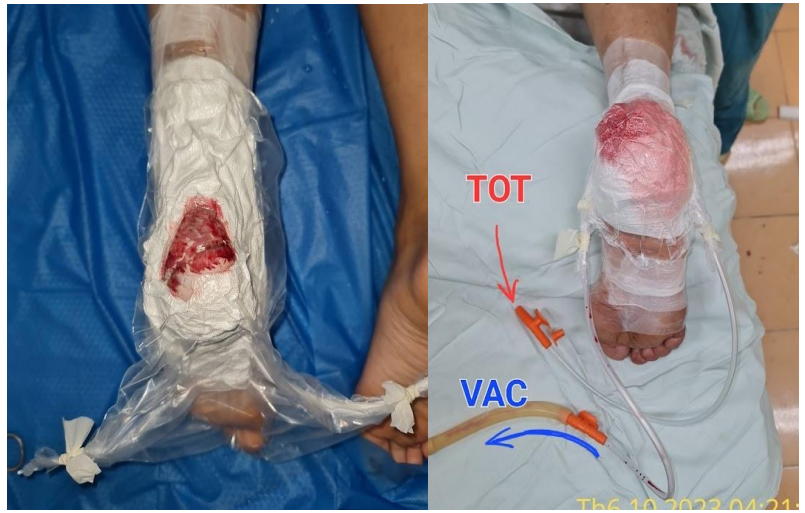

TOVAC

V. ĐIỀU TRỊ

4. Nguyên vật liệu cho qui trình kỹ thuật TOVAC (TOT, VAC)

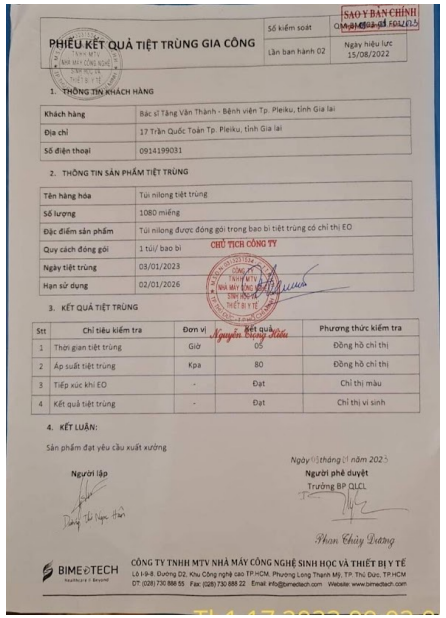

PHIẾU KẾT QUẢ TIỆT TRÙNG GIA CÔNG

Số kiểm soát	QM-BMT03-01.F01.F15
Lần ban hành 02	Ngày hiệu lực 15/08/2022

1. THÔNG TIN KHÁCH HÀNG

Khách hàng	Bác sĩ Tăng Văn Thành - Bệnh viện Tp. Pleiku, tỉnh Gia lai
Địa chỉ	17 Trần Quốc Toản Tp. Pleiku, tỉnh Gia lai
Số điện thoại	0914199031

2. THÔNG TIN SẢN PHẨM TIỆT TRÙNG

Tên hàng hóa	Túi nilong tiệt trùng
Số lượng	1080 miếng
Đặc điểm sản phẩm	Túi nilong được đóng gói trong bao bì tiệt trùng có chỉ thị EO
Quy cách đóng gói	1 túi/ bao bì
Ngày tiệt trùng	03/01/2023
Hạn sử dụng	02/01/2026

3. KẾT QUẢ TIỆT TRÙNG

Stt	Chỉ tiêu kiểm tra	Đơn vị	Kết quả	Phương thức kiểm tra
1	Thời gian tiệt trùng	Giờ	05	Đồng hồ chỉ thị
2	Áp suất tiệt trùng	Kpa	80	Đồng hồ chỉ thị
3	Tiếp xúc khí EO	-	Đạt	Chỉ thị màu
4	Kết quả tiệt trùng	-	Đạt	Chỉ thị vi sinh

4. KẾT LUẬN:

Sản phẩm đạt yêu cầu xuất xưởng

Ngày 03 tháng 01 năm 2023

Người lập — Người phê duyệt — Trưởng BP QLCL

Phan Chùy Dương

BIMEDTECH

CÔNG TY TNHH MTV NHÀ MÁY CÔNG NGHỆ SINH HỌC VÀ THIẾT BỊ Y TẾ

Lô I-9-8, Đường D2, Khu Công nghệ cao TP.HCM, Phường Long Thạnh Mỹ, TP. Thủ Đức, TP.HCM

DT: (028) 730 888 55 Fax: (028) 730 888 22 Email: info@bimedtech.com Website: www.bimedtech.com

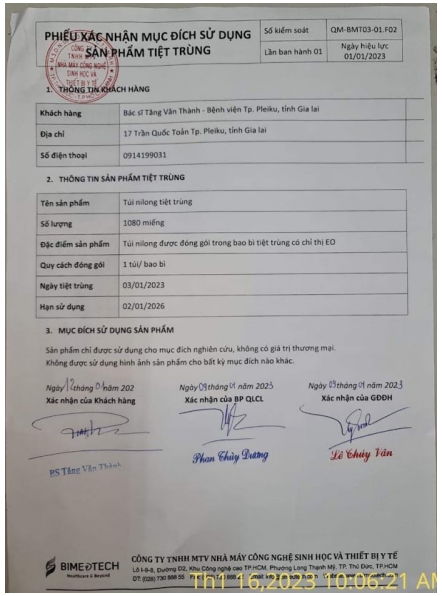

PHIẾU XÁC NHẬN MỤC ĐÍCH SỬ DỤNG SẢN PHẨM TIỆT TRÙNG

Số kiểm soát	QM-BMT03-01.F02
Lần ban hành 01	Ngày hiệu lực 01/01/2023

1. THÔNG TIN KHÁCH HÀNG

Khách hàng	Bác sĩ Tăng Văn Thành - Bệnh viện Tp. Pleiku, tỉnh Gia lai
Địa chỉ	17 Trần Quốc Toản Tp. Pleiku, tỉnh Gia lai
Số điện thoại	0914199031

2. THÔNG TIN SẢN PHẨM TIỆT TRÙNG

Tên sản phẩm	Túi nilong tiệt trùng
Số lượng	1080 miếng
Đặc điểm sản phẩm	Túi nilong được đóng gói trong bao bì tiệt trùng có chỉ thị EO
Quy cách đóng gói	1 túi/ bao bì
Ngày tiệt trùng	03/01/2023
Hạn sử dụng	02/01/2026

3. MỤC ĐÍCH SỬ DỤNG SẢN PHẨM

Sản phẩm chỉ được sử dụng cho mục đích nghiên cứu, không có giá trị thương mại.
Không được sử dụng hình ảnh sản phẩm cho bất kỳ mục đích nào khác.

Ngày 12 tháng 01 năm 202 — Xác nhận của Khách hàng — PS Tăng Văn Thành

Ngày 09 tháng 01 năm 2023 — Xác nhận của BP QLCL — Phan Chùy Dương

Ngày 09 tháng 01 năm 2023 — Xác nhận của GĐĐH — Lê Chúy Vân

BIMEDTECH

CÔNG TY TNHH MTV NHÀ MÁY CÔNG NGHỆ SINH HỌC VÀ THIẾT BỊ Y TẾ

Lô I-9-8, Đường D2, Khu Công nghệ cao TP.HCM, Phường Long Thạnh Mỹ, TP. Thủ Đức, TP.HCM

DT: (028) 730 888 55

Thứ 16, 2023 10:06:21 AM

Máy VAC tự chế từ máy hút dịch LUCASS, máy bơm hồ cá, công tắc hẹn giờ

Máy tạo oxy

V. ĐIỀU TRỊ

5. TOVAC với túi nilon và gạc vô khuẩn tạo áp lực âm và cung cấp oxy cho mô vùng tổn thương:

- Băng gạc vô khuẩn đắp lên vùng tổn thương 1 lớp dày 5- 10mm, túi nilon tạo khoang kín bao trùm băng gạc và vùng chi thể (Túi nilon được dán kín 2 đầu ở bàn chân và cẳng chân bởi opsite), ở mỗi góc của đáy túi nilon là ống vào của TOT của góc này và ống ra của VAC ở góc kia; VAC với áp suất âm 90 mmHg, TOT với oxy ẩm 5l/phút; VAC ngắt quãng theo chế độ hẹn giờ (mỗi 90 phút có 75 phút chạy,15 phút nghỉ), TOT liên tục hoặc ngắt quãng- ít nhất là 4 giờ/ ngày; mỗi 12 giờ, súc rửa VAC 250ml Natri clorid 0,9% qua đường vào của TOT.
- Thay TOVAC lần đầu sau 1- 2 ngày để đánh giá vết thương cũng như kỹ thuật cắt lọc, khâu vết thương và điều chỉnh nếu cần. Thay TOVAC từ lần thứ 2 sau mỗi 3 ngày. Theo dõi số lượng dịch hút ra, dịch cho vào để đánh giá tình trạng mất máu của bệnh nhân.
- TOVAC duy trì 7- 15 ngày tùy độ chấn thương và diễn biến của vết thương.

1.Vt lóc da

2.Dẫn lưu, khâu neo

3.Lót gạc dưới máng dẫn lưu

4.Đặt ống VAC, TOT

5. cột cố định ống

6. luồng các ống vào 2 góc của túi

7.Cắt thủng ở 1 mặt túi

8.Đưa bàn chân trước qua lỗ thủng

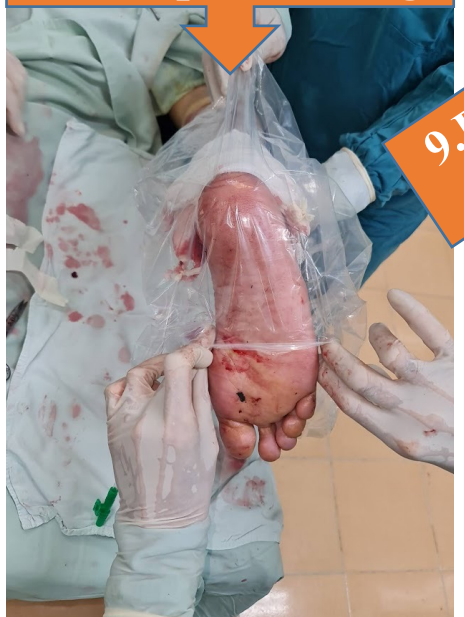

9.Dán opsite kín lỗ thủng ở bàn chân

10.Dán kín đầu trên của túi, buộc kín ống VAC, TOT

11.Quấn bông 1 lớp 10 mm, đặt nẹp bột mặt sau

12.Cố định ống, sẵn sàng cho TOVAC

VI. KẾT QUẢ NGHIÊN CỨU

- Từ tháng 4/2020 đến tháng 3/2024, chúng tôi đã điều trị cho 35 bệnh nhân bị vết thương do nan hoa xe máy, xe đạp tại khoa Ngoại tổng hợp – TTYT thành phố Pleiku. Trong đó, có 28 bệnh nhân đến sớm trong vòng 3 ngày kể từ ngày bị tai nạn đủ tiêu chuẩn đưa vào nghiên cứu.
- Tất cả đều là trẻ em; tuổi lớn nhất là 10 tuổi, nhỏ nhất là 18 tháng, tuổi trung bình là: 6,7 tuổi; tỉ lệ nam/ nữ là 16/12; nguyên nhân chấn thương là 50% do xe máy, 50% do xe đạp.
- Chấn thương độ III có 10 bệnh nhân, tất cả là do nan hoa bánh xe máy. Đa phần là đến sớm trong ngày bị tai nạn, chỉ có 1 bệnh nhân đến trong ngày thứ 3.
- Tất cả đều chỉ trải qua điều trị thì đầu phẫu thuật 1 lần và không có ca nào cần đến điều trị bổ sung phẫu thuật tạo vạt che phủ, kể cả những ca độ III theo phân độ TVT của chúng tôi, tất cả bệnh nhân và người thân rất hài lòng về thẩm mỹ và chức năng, không có ca nào có biến chứng viêm xương, mất máu cần phải truyền máu hay bất thường khác.
- Thời gian nằm viện dài nhất là 25 ngày, ngắn nhất là 1 ngày (trung bình là: 12); có 7 bệnh nhân độ I (trong số 11 bệnh nhân độ I) không phải nằm viện. Như vậy, trong 4 ca bị chấn thương thì có 3 ca nằm viện.
- Trong nghiên cứu của chúng tôi có 1 ca gãy xương gót thuộc phân độ III, xương vỡ ra các mảnh nhỏ nơi điểm bám tận của gân, bong đứt gân và dập nát phần mềm rộng, nguyên nhân của chấn thương này là nan hoa bánh xe máy. Tuy nhiên, có 3 ca gãy đầu dưới xương chày thuộc phân độ I vì mô mềm tổn thương xây xát không liên quan nơi xương gãy, nguyên nhân của chấn thương này là nan hoa bánh xe đạp, sự lành vết thương phần mềm và xương cũng diễn ra thuận lợi.

Kết quả nghiên cứu

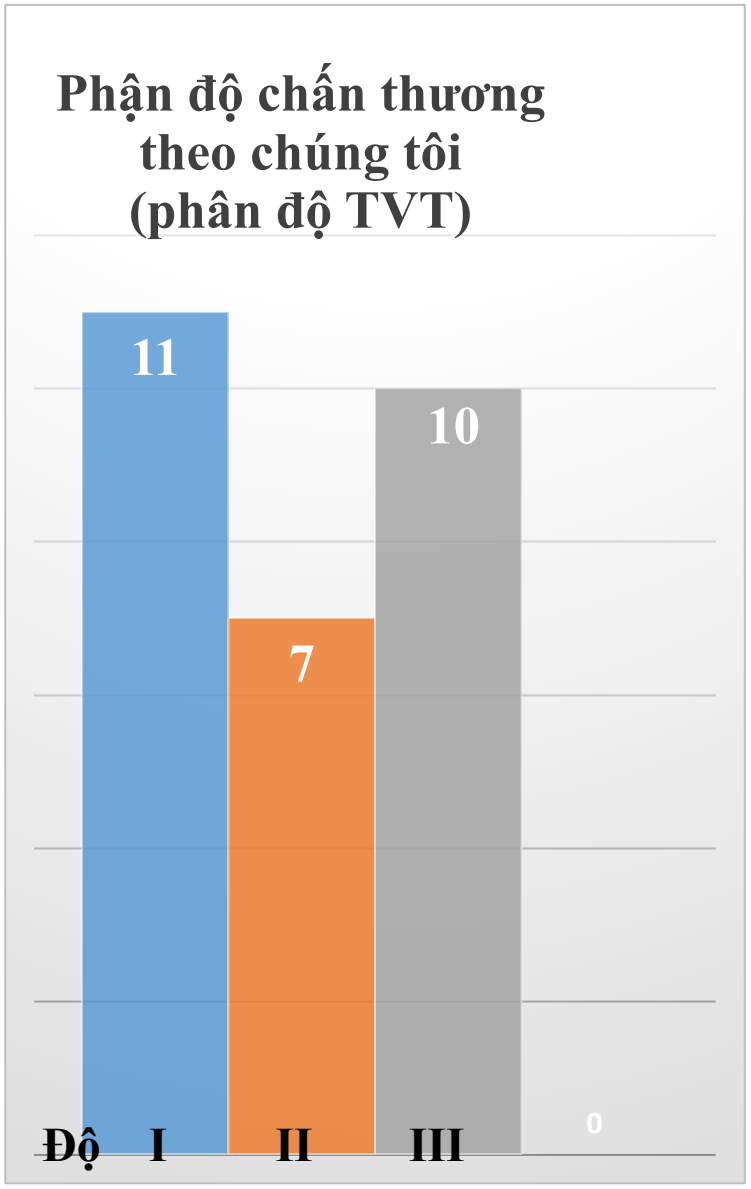

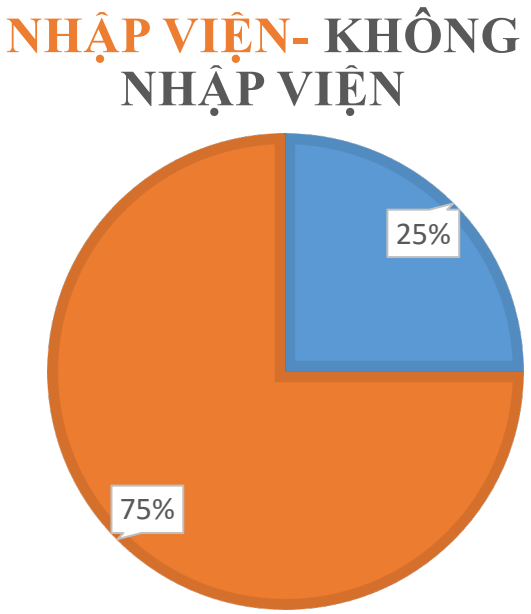

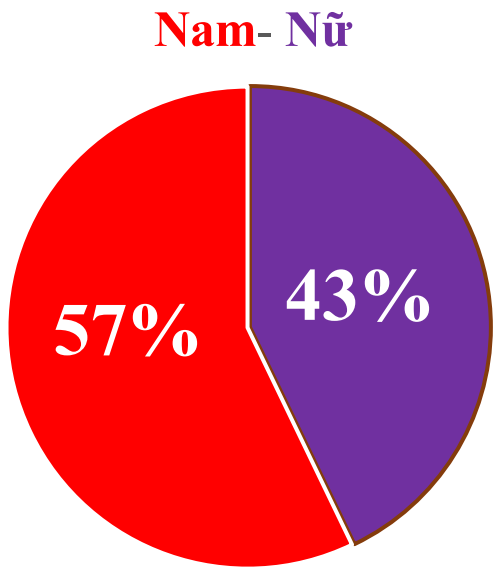

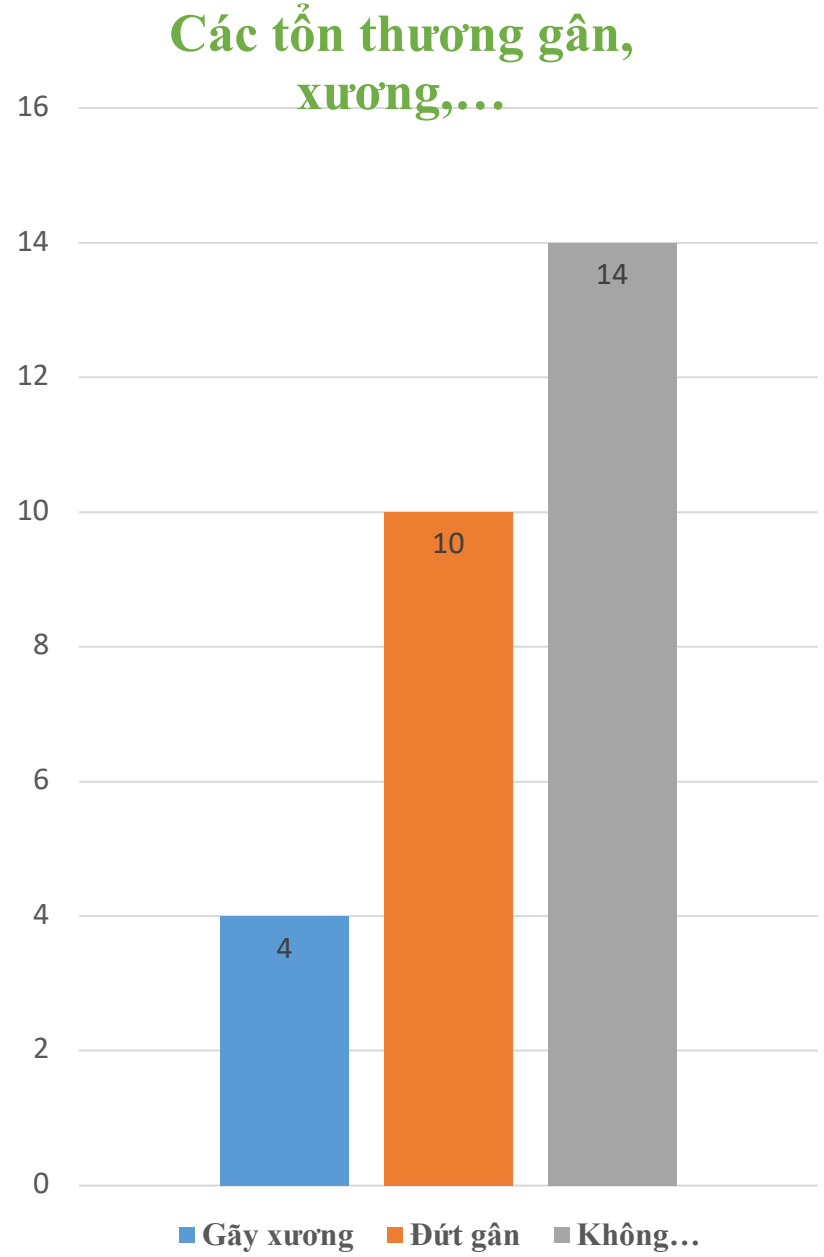

Kết quả nghiên cứu

Thời điểm vào viện sau tai nạn

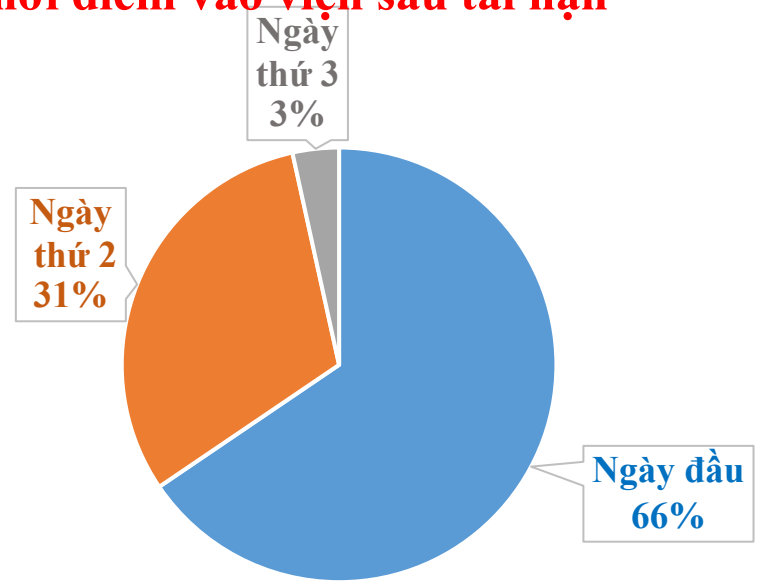

VÙNG TỔN THƯƠNG

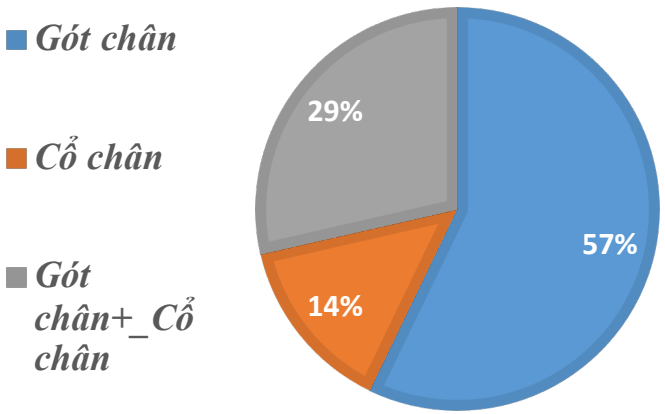

Thời gian nằm viện trung bình của 21 bệnh nhân nội trú

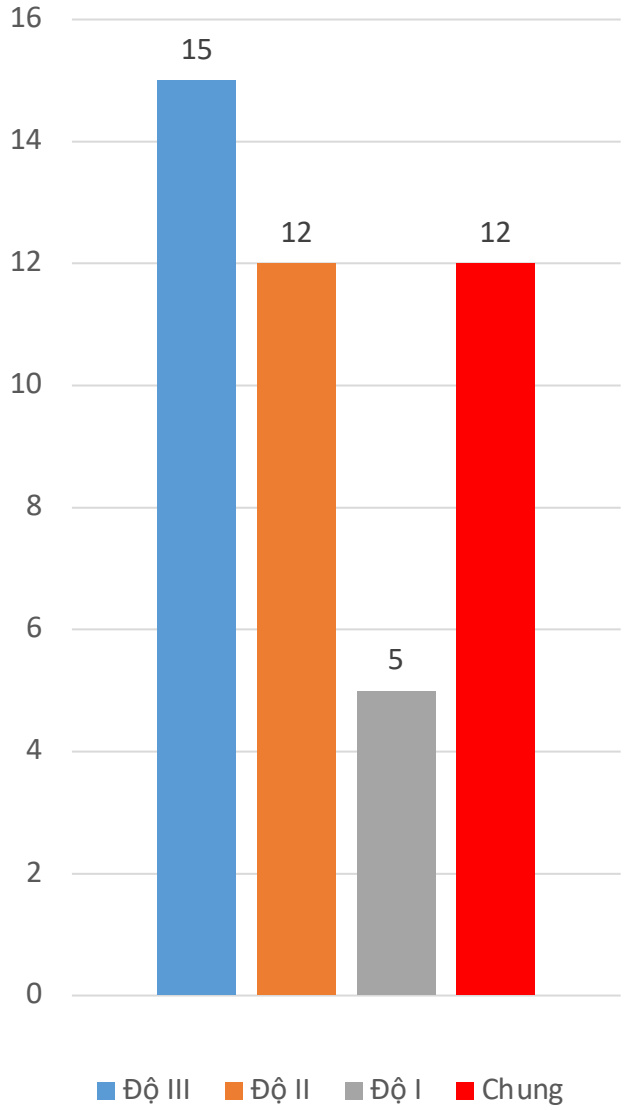

Số ngày lành thương trung bình

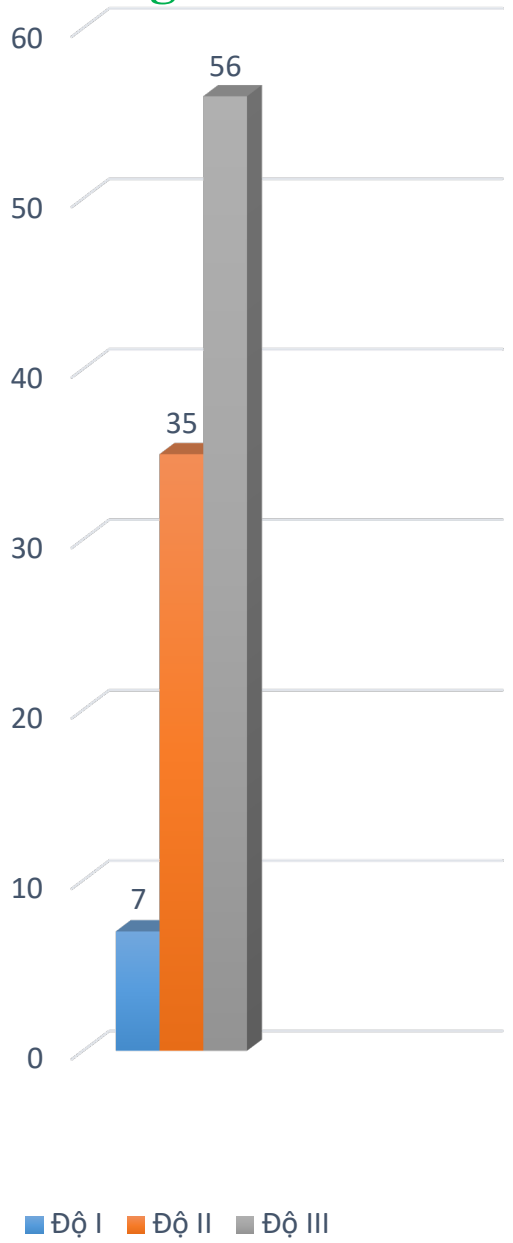

VII. BÀN LUẬN

- Đây là một chấn thương dễ gây hoại tử mô mềm bởi cơ chế chấn thương đặc biệt trên một vùng giải phẫu đặc trưng dễ hoại tử do chấn thương. Vùng cổ chân da mỏng nằm ngay trên gân hoặc xương và gót chân có da dày- cứng bao trùm lên tấm đệm mỡ là một cấu trúc đặc biệt có tác dụng giảm xóc và bảo vệ gót chân khi đi, chạy nhảy; nó không thể thay thế bằng mô khác để có được chức năng tương tự.
- Chính vì vậy, trong điều trị, bảo toàn sự sống của mô là rất cần thiết và vô cùng khó khăn.
- Với cơ chế chấn thương này, đụng dập mô nặng là một đặc trưng, sự phù nề của mô sau chấn thương là rất đáng kể.
- Bởi vậy, chúng tôi không khâu đóng kín da là để có không gian cho mô giãn nở khi viêm phù nề, hạn chế tăng áp lực mô.

VII. BÀN LUẬN

Lóc da
Vùng gót

Viêm, phù nề
Mô giãn ra

Không khâu

Khâu kín gây tăng
áp lực mô đáng kể

Khâu neo

VII. BÀN LUẬN

- Gọt bỏ thượng bì da cứng vùng gót chân tạo điều kiện cho sự giãn nở mô đồng đều, hạn chế được sự kéo căng, bẻ gãy mạch máu nuôi da đến từ mô dưới da.
- VAC dẫn lưu dịch- máu hạn chế ứ đọng dịch trong các khe hở vết thương, VAC còn có tác dụng giảm phù nề mô qua dẫn lưu dịch trong mô, làm tăng lượng máu đến nuôi mô giúp cho mô được phục hồi tốt hơn [24, 25, 26, 27].
- Tuy nhiên, VAC đơn độc làm giảm oxy đáng kể trong băng gạc vết thương nên làm giảm đáng kể lượng oxy khuếch tán vào mô đang bị thiếu, làm cho nồng độ oxy ở mô giảm [28].TOT tạo dòng chảy cho VAC, cung cấp oxy cho mô đang bị thiếu dưỡng [29, 30].
- Chính vì vậy, sự phối hợp TOT vào VAC (mà chúng tôi gọi tắt là TOVAC) làm tăng nồng độ oxy khuếch tán vào mô- khắc phục nhược điểm của VAC, càng làm tăng sự phục hồi và tái tạo mô, chống nhiễm trùng tốt hơn [31, 32, 33] và có lẽ còn điều hòa độ ẩm của vết thương tốt hơn. Gọt bỏ thượng bì da cứng làm cho mô giãn nở đồng đều hơn và tăng tác dụng của TOVAC

VII. BÀN LUẬN

- Trong nghiên cứu của chúng tôi, không có bệnh nhân thuộc phân độ IV, tất cả bệnh nhân đều lành thương sau xử lý thì đầu (bao gồm cả 17 ca thuộc phân độ II, III), không có ca nào cần bổ sung bởi ghép da hay chuyển vạt che phủ ở thì sau.
- Đây là kết quả mà chúng tôi cho là tuyệt vời; trong khi đó, các nghiên cứu khác không dùng TOVAC có tỉ lệ cần vạt che phủ cao hơn nhiều (khoảng 20%) [2, 13, 34]. Kết quả mà có được, theo chúng tôi, đó chính là nhờ phẫu thuật phù hợp cho loại chấn thương đặc trưng này ở nơi mô cơ thể có cấu trúc đặc biệt, nhờ sự phối hợp TOVAC trong quy trình điều trị- chăm sóc vết thương.

VII. KẾT LUẬN

- Phương pháp điều trị của chúng tôi có hiệu quả rõ rệt cho các vết thương gót chân và cổ chân do nan hoa xe máy, xe đạp đến sớm thuộc phân độ 1, 2, 3
- TOVAC có vai trò đáng kể cứu sống mô: nó giúp dẫn lưu tốt hơn dịch- máu từ khe hở vết thương, dẫn lưu dịch từ trong mô bị chấn thương phù nề, cung cấp oxy cho mô đang bị thiếu dưỡng. Kỹ thuật TOVAC nên thực hiện sớm nhất có thể. TOVAC mà chúng tôi dùng là sẵn có, rẻ tiền và hiệu quả nên có thể được triển khai áp dụng rộng rãi ở mọi cơ sở điều trị.

IX. CÁC CA LÂM SÀNG

- Ca 1: Bệnh nhân nữ, 10 tuổi, vết thương gót chân do bánh xe máy, vào viện 2 giờ sau tai nạn; phân độ III với đứt gân, vỡ xương gót với các mảnh nhỏ theo gân; mô mềm mài mòn và dập nát nặng; nằm viện 23 ngày; lành thương sau 8 tuần; phục hồi thẩm mỹ và chức năng tốt sau 3 tháng

Vết thương Đứt gân- vỡ xương

Khâu neo

Sau 8 tuần

Sau 1 năm

IX. CÁC CA LÂM SÀNG

Ca 2: Bệnh nhân nam, 10 tuổi, vết thương gót chân do bánh xe máy, vào viện trong ngày; phân độ III với lóc da, đứt gân; nằm viện 14 ngày; kết quả sau 7 tuần: lành thương tốt.

Mặt ngoài

Mặt trong

Mặt sau

Sau 7 tuần

IX. CÁC CA LÂM SÀNG

Ca 3: Bệnh nhân nam, 9 tuổi, vết thương gót cổ chân do bánh xe máy, vào viện trong ngày; phân độ III với lóc, đứt gân; nằm viện 9 ngày; kết quả sau 7 tuần: lành tốt

Vết thương bẩn, rách lóc da 2 tầng

Sau 9 ngày

Sau 7 tuần

IX. CÁC CA LÂM SÀNG

Ca 4: Bệnh nhân nam, 8 tuổi, vết thương gót chân do bánh xe máy; vào viện ngày thứ 3 sau tai nạn khi da nơi vết thương sẫm màu; phân độ III với vết thương lóc da gót chân đứt gân gót; nằm viện 12 ngày; kết quả sau 10 tuần: lành thương với chức năng tốt.

Vết thương đến trễ, lóc da- đứt gân

Sau 6 ngày

Sau 10 tuần

IX. CÁC CA LÂM SÀNG

Ca 5: Bệnh nhân nam, 7 tuổi, vết thương gót cổ chân do bánh xe đạp; vào viện 2 giờ sau tai nạn; phân độ II với mài mòn da vùng gót- cổ chân diện tích 3cm^2, da mất sắc hồng, lộ gân gót; nằm viện 11 ngày; kết quả sau 6 tuần: lành thương tốt, vận động bình thường.

Vết thương bẩn

Sau cắt lọc

Sau 11 ngày

Sau 6 tuần

XIN CẢM ƠN!

TÀI LIỆU THAM KHẢO

1.Phan Đức Minh Mẫn. "Điều trị vết thương lóc da gót chân ở trẻ em tại khoa Chỉnh hình nhi- bv. CTCH".

https://bvctch.vn/vnt_upload/thematic/06_2021/19-YIYU_TRY_VYT_THYYNG_LOC_DA_GOT_TRY_EM_TYI_KHOA_CHYNH_HINH_NHI-_BV.CTCH-BS_PHAN_YYC_MINH_MYN.pdf

2. Muhammad Muzzammil. "Introducing the Muzzammil classification for spoke wheel injuries in children to enhance injury assessment and treatment in developing countries", Scientific Reports | (2023) 13:19252

3. Farooq, H. U. et al. "Effectiveness of reverse sural artery fap in the management of wheel spoke injuries of the heel". Cureus 9(6), e1331 (2017).

4. Riess, J. "Verletzungen Durch Fahrradspeichen". Klin. Med. 3, 797 (1948).

5. Ahmed, M. "Motorcycle spoke injury". Br. Med. J. 2, 401 (1978)

6. Huỳnh Bá Lĩnh. "Gót chân Honda". Kỷ yếu Hội nghị thường niên lần thứ XVI, TP. Hồ Chí Minh, 25-28/6/2009, tr.278-284

7. Châu Thị Ngọc, Huỳnh Mạnh Nhi. "Các biện pháp tăng khả năng sống của vết thương gót". Hội nghị mạng lưới CTCH 2020.

https://bvctch.vn/vnt_upload/thematic/07_2020/21_Cac_bien_phap_tang_kha_nang_song_cua_vet_thuong_got-Bs_Chau_Thi_Ngoc.pdf

8. Rathinam, C., Nair, N., Gupta, A., Joshi, S. & Bansal, S. "Self-reported motorcycle riding behaviour among school children in India". Accid. Anal. Prev. 39(2), 334–339 (2007).

9. Gupta, H. & Shrestha, R. "Bicycle-spoke injuries of the foot and ankle: A prospective study". J. Coll. Med. Sci. 9, 36–39 (2014).

10. Agarwal, A. & Pruthi, M. "Bicycle-spoke injuries of the foot in children". J. Orthop. Surg. 18(3), 338–341 (2010).

11. Ayouba, G. et al. "Heel spoke wheel injuries in a community hospital in Togo". Foot Ankle Online J. 13(2), 4. https://doi.org/10.3827/ faoj.2020.1302.0004 (2020).

TÀI LIỆU THAM KHẢO

12. Tscherne, H. & Oestern, H. J. “Die Klassifizierung des Weichteilschadens bei offenen und geschlossenen Frakturen (A new classification of soft-tissue damage in open and closed fractures (author’s translation)”. Unfallheilkunde 85(3), 111–115 (1982)

13. CY Mak, JHT Chang, TH Lui, WK Ngai. “Bicycle and motorcycle wheel spoke injury in children”. Journal of Orthopaedic Surgery 2015;23(1):56-8

14. H.K. Gupta,1 R. Shrestha. “Bicycle-spoke injuries of the foot and ankle: A prospective study”. Journal of College of Medical Sciences-Nepal, 2013, Vol-9, No-4, 36-39.

15. De Das, S. & Pho, R. W. “Heel flap injuries in motorcycle accidents”. *Injury* 15, 87–92 (1983).

16. Zhu, Y. L., Li, J., Ma, W. Q., Mei, L. B. & Xu, Y. Q. “Motorcycle spoke injuries of the heel”. *Injury* 42(4), 356–361 (2011).

17. Mine, R., Fukui, M. & Nishimura, G. “Bicycle spoke injuries in the lower extremity”. *Plast. Reconstr. Surg.* 106, 1501–1506 (2000).

18. Suri, M. P., Naik, N. R., Raibagkar, S. C. & Mehta, D. R. “Heel flap injuries in spoke wheel accidents”. *Injury* 38(5), 619–624 (2007).

19. J Viljanto. “Bicycle and moped spoke injuries in children. Analysis of 103 consecutive cases**”.** Ann Chir Gynaecol Fenn. 1975;64(2):100-7.

20. P. Graf, A. Kalpen, E. Biemer. “Revascularization versus reconstruction of degloving injuries of the heel: case report”. Microsurgery, 16 (1995), pp. 149-154

21. Hokuto Morii. “Arterialization of plantar venous system via vein graft: A novel technique for reconstruction of heel pad degloving injuries”. Injury 54 (2023) 110826, https://doi.org/10.1016/j.injury.2023.05.057

22. Mohammed R, Metikala S (2012). “Anchorage of partial avulsion of the heel pad with use of multiple Kirschner wires”. JBJS Case Connect 2:4

TÀI LIỆU THAM KHẢO

24. William A. Cantrell. "A salvage strategy for heel pad degloving injury". Published online 2020 Sep 13. doi: 10.1097/OI9.0000000000000007

25. Vasudev Zaver. "Negative Pressure Wound Therapy". Last Update: September 4, 2023. https://www.ncbi.nlm.nih.gov/books/NBK576388/

26. Julie West. "A Novel Use of Next-Generation Closed Incision Negative Pressure Wound Therapy After Major Limb Amputation and Amputation Revision". **Published:** September 11, 2020, DOI: 10.7759/cureus.10393

27. Ian G Hasegawa. "A Novel Method for Fracture Blister Management Using Circumferential Negative Pressure Wound Therapy with Instillation and Dwell". Cureus. 2018 Oct; 10(10): e3509.

28. Niklas Biermann. "Oxygen levels during negative pressure wound therapy". Journal of Tissue Viability, Volume 28, Issue 4, November 2019, Pages 223-226

29.Alisha Oropallo. "Topical Oxygen". Last Update: August 28, 2023. https://www.ncbi.nlm.nih.gov/books/NBK574579/

30. Sushil Kamal. "Topical oxygen therapy in acute traumatic musculoskeletal wounds of the foot and ankle". Journal of Wound CareVol. 32, No. 2

31. Moris Topaz. "Improved wound management by regulated negative pressure-assisted wound therapy and regulated, oxygen-enriched negative pressure-assisted wound therapy through basic science research and clinical assessment". CC BY-NC-ND 4.0 · Indian J Plast Surg 2012; 45(02): 291-301, DOI: 10.4103/0970-0358.101301

32. Yi Zhao."Effect of local oxygen therapy combined with vacuum sealing drainage on the healing of stage IV sacrococcygeal pressure ulcers". First published: 13 August 2023 https://doi.org/10.1111/iwj.14327

33.Shan DONG. "Effects of oxygen-enriched negative pressure wound therapy in improving wound microenvironment to tissue proliferation and vascularization". *Journal of Medical Postgraduates ; (12): 408-412, 2020.*

34. Fatima Naumeri. "Motorcycle spoke wheel injuries in children: A preventable accident". Ulus Travma Acil Cerrahi Derg, September 2019, Vol. 25, No. 5